Aus dem Pathologischen Institut der Universität Basel
(Vorsteher: Prof. Dr. *A. Werthemann*)

Sarkome der Scheidenhüllen des Hodens und des Samenstranges

(Beschreibung eines Falles)

Mit 4 Abbildungen im Text

Inaugural-Dissertation
zur Erlangung der Doktorwürde
der medizinischen Fakultät
der Universität Basel

Vorgelegt von
GEORGES GRÄFLIN
von Basel

Basel 1940
Druck von Benno Schwabe & Co . Verlag, Basel

R. UNIV.
BIBLIOTHEEK
LEIDEN

Aus dem Pathologischen Institut der Universität Basel
(Vorsteher: Prof. Dr. *A. Werthemann*)

Sarkome der Scheidenhüllen des Hodens und des Samenstranges

(Beschreibung eines Falles)

Mit 4 Abbildungen im Text

Inaugural-Dissertation
zur Erlangung der Doktorwürde
der medizinischen Fakultät
der Universität Basel

Vorgelegt von
GEORGES GRÄFLIN
von Basel

Basel 1940
Druck von Benno Schwabe & Co . Verlag, Basel

Von der medizinischen Fakultät Basel
genehmigt auf Antrag von Prof. Dr. *A. Werthemann*
Tag der Promotion: 5. November 1940

Erschien in den «Helvetica Medica Acta» 1941, Band 8, Heft 3

Einleitung

Das Studium der verschiedenartigen Hodengeschwülste, besonders auch der Versuch, die unterschiedlichen Blastome des männlichen Genitale zu klassifizieren, stößt auf große Schwierigkeiten. Jeder, der sich mit der speziellen pathologischen Anatomie der Hodengeschwülste beschäftigt, stößt in den bis jetzt besten und ausführlichsten Bearbeitungen dieser Blastome auf die grundlegende Arbeit von *Oberndorfer* im «Handbuch der speziellen pathologischen Anatomie und Histologie» und findet dabei als Einleitung von dem Autor vermerkt den folgenden Satz: «Es gibt kaum ein Kapitel der pathologischen Anatomie resp. Histologie, dessen Schrifttum bei der Durcharbeitung größere Unlustgefühle erregt als das der Hodengeschwülste. Die Bemühungen selbst namhafter Forscher, die Klassifikation dieser Geschwülste auf gewebsgeschichtlicher Grundlage durchzuführen, sind in ihrem Erfolge trostlos.»

Es soll im folgenden versucht werden, zu dem Problem der Hodengeschwülste Stellung zu nehmen. Vor allem möge durch die Darstellung eines einzelnen, autoptisch untersuchten und histologisch recht bemerkenswerten Falles zur weiteren Klärung dieses Gebietes beigetragen werden.

Geschwülste des Samenstranges sind, wie bekannt, im allgemeinen recht selten. Von den bösartigen Neubildungen scheinen die Sarkome am häufigsten. Aus den Arbeiten von *Thompson*, *Vitiello* und *Scheftel*, in welchen auch die Sarkome des eigentlichen Hodengewebes mit untersucht wurden, geht jedoch hervor, daß von allen histologisch kontrollierten Hoden-, Nebenhoden- und Samenstrang-Geschwulstbildungen nur 5–6% als Sarkome bezeichnet werden dürfen. Dabei wird ausdrücklich bemerkt, daß innerhalb dieser 5–6% in extrem seltenen Fällen die Tunica vaginalis als Ausgangspunkt der sarkomatösen Neubildung anzusehen war.

In der eigenen, im folgenden zu besprechenden Beobachtung ließ sich bei

der Autopsie eines an einer Bronchopneumonie verstorbenen Mannes ein fast kopfgroßes Sarkom im Skrotum feststellen, das von der Tunica vaginalis abgeleitet werden konnte. Bemerkenswert war bei dieser Geschwulstbildung das Vorkommen von Lungenmetastasen.

Eigene Beobachtung

Der *Krankengeschichte* ist folgendes zu entnehmen:

W. J., geboren 1862, Landwirt, wird 2 Jahre vor dem Ableben wegen Unruhe bei seniler Demenz in die Heil- und Pflegeanstalt Hasenbühl, Liestal (Vorsteher Dr. *Stutz*) eingewiesen. Aus den Angaben erfahren wir, daß Pat. die Schule bis zur 6. Primarschulklasse besucht hat. Er arbeitete dann dauernd in landwirtschaftlichen Betrieben und war starker Potator. Befund und Verlauf wiesen auf eine arteriosklerotische Demenz hin. Während des Spitalaufenthaltes war er einige Tage wegen febriler Bronchitis bettlägerig. Einige Wochen vor dem Ableben war er dauernd örtlich und zeitlich desorientiert bei motorischer Unruhe und stetiger Gewichtsabnahme von 10 kg. Seit 3 Wochen leidet er an einem oberflächlichen, aber ausgedehnten Ulkus des Hodensackes. Dieser ist stark vergrößert, kopfgroß «mit Darmschlingen als Inhalt». Reponieren ist unmöglich! In beiden Inguinalkanälen keine Zeichen der Einklemmung. Ein zugezogener Chirurg lehnt eine Operation wegen des hohen Alters und des allgemein gebrechlichen Zustandes des Pat. ab. Wenige Tage vor dem letalen Ausgang kam es zu hohem Fieber, Dämpfung und Bronchialatmen über beiden Lungenunterlappen. (Der klinische Bericht wurde uns von der Direktion der Heil- und Pflegeanstalt Liestal freundlicherweise überlassen.)

Bei der 6 Stunden nach dem Tode vorgenommenen *Obduktion* (Obduzent Dr. *Oppikofer* [S. N. 802/39]) fand sich:

Leiche eines kleineren, stark abgemagerten Mannes. Ausgesprochene Totenstarre der Muskulatur des Kiefers und der Gliedmaßen. Die Haut ist blaß, im Gesicht und an den Vorderarmen etwas gebräunt. Die flächenhaften Totenflecken an den abhängigen Partien sind leicht wegdrückbar. Das spärliche Kopfhaar ist stark ergraut, die übrige Körperbehaarung ist nach männlichem Typus. Pupillen sind rund, mittelweit, die rechte ist etwas weiter als die linke, die Korneae sind kaum getrübt, die Skleren sind weiß. Das Gebiß ist unvollständig, die noch vorhandenen Zähne sind schadhaft. In der Mundhöhle ist, soweit sie sichtbar ist, kein fremder Inhalt. Der Bauch ist eingesunken, die Bauchhaut ist runzelig. Der unveränderte Penis liegt auf einem mannskopfgroßen, derben Tumor im Gebiet des rechten Hodensackes. Auf der linken Seite der Geschwulst fühlt man in der linken Hodensackhälfte den linken Hoden. Den rechten Hoden und den rechten Samenstrang fühlt man vorne oben auf dem Tumor, beide lassen sich gegen ihre harte Unterlage verschieben. Die Skrotalhaut ist rechts in einem handtellergroßen Bezirk mit der darunter liegenden Geschwulst verwachsen, sonst ist sie überall gut verschieblich. Dort, wo sie der Innenfläche der Oberschenkel anliegt, und an der Rückfläche bestehen ausgedehnte Dekubitalulzera. Ein Druckgeschwür befindet sich auch über dem Sakrum. Oberhalb des linken Knies ist eine 2 cm lange, alte Narbe.

Der Thorax ist starr, die Rippen wenig elastisch. Die Fettgewebsschicht der Bauchdecke ist dünn. Nach Eröffnung der Bauchhöhle sieht man das Omentum majus schürzenartig über die geblähten Darmschlingen ausgebreitet. Das Zwerchfell steht rechts auf Höhe der 4., links auf Höhe der 5. Rippe. Der untere Leberrand erreicht den Rippenbogen. Das Bauchfell zeigt überall spiegelnden Glanz. Im Douglas ist kein Erguß. Das Zökum ist mit der schlanken Appendix frei beweglich. Beide inguinalen Bruchpforten sind für gut zwei Querfinger durchgängig. In den rechts-

seitigen Bruchsack sind Darmschlingen des untersten Dünndarms verlagert, sie können nicht herausgezogen werden. Die Rippenknorpel schneiden sich sehr schwer. Auf der linken Seite, nahe dem Sternum, sind die 7. und 8. Rippe kallös verdickt und nach vorne spitzwinklig deformiert. Nach Wegnahme des Brustbeines sind die Lungen wenig zurückgesunken, ihre medialen Ränder bedecken die seitlichen Teile des Herzbeutels und sind ziemlich blaß. Die linke Lunge weist flächenhafte, ausgedehnte Verwachsungen mit der Pleura parietalis auf, die scharf gelöst werden müssen. Rechts sind einige strangförmige leicht lösbare Adhärenzen vorhanden. Im spärlichen Fettkörper des vorderen Mediastinums lassen sich keine Reste der Thymusdrüse finden. Im Herzbeutel wenig leicht rötlich tingierte Flüssigkeit. Das Perikard ist überall glatt und glänzend. Das *Herz* ist schlaff, etwas größer als die Faust der Leiche. An der Vorderfläche findet sich ein großer Sehnenfleck. Die Arteria pulmonalis enthält Speckhautgerinnsel und etwas flüssiges Blut. Die Pulmonalklappen sind zart, ebenso die Trikuspidalklappen. Das rechte Herz ist sehr stark erschlafft. Die Mitral- und Aortenklappen sind zart. Der linke Vorhof und die Ausflußbahn der Aorta, auch einzelne Papillarmuskeln, zeigen weißliche Verdickung des Endokards. Der Herzmuskel ist auf Schnitt braunrot, stellenweise auch bräunlichrot. Die Kranzgefäße sind partiell verhärtet und verengt, durch gelbe beetartige Verdickungen. Das Foramen ovale ist geschlossen.

Die linke *Lunge* ist sehr klein, der Oberlappen ist hauptsächlich in den Randpartien gebläht und zeigt im vorwiegend graurötlichen saftreichen Gewebe zahlreiche verschieden große Knoten. Die kleinsten Knoten sind weißlich, die etwas größeren zeigen z. T. ein mehr graues Zentrum und die größten, die gut Kirschgröße erreichen, sind z. T. stark durchblutet. Die Konsistenz des linken Unterlappens ist stark erhöht. Das Gewebe sieht braunrötlich, fleischfarben aus, der Luftgehalt ist sehr gering. Es finden sich hier zahlreiche umschriebene Erweiterungen der Bronchien. Die Lungengefäße zeigen vereinzelte gelbliche Intimaverdickungen. Die Mukosa der Bronchien ist etwas gerötet. Die Hiluslymphdrüsen sind klein und anthrakotisch.

Die rechte *Lunge* ist voluminös, man findet in allen drei Lappen braunrötliches, saftreiches, stark geblähtes Gewebe und ebenfalls wie links ist die Lunge ganz durchsetzt mit verschieden großen, derben, z. T. graurötlich bis weißen, oft blutreichen Knoten. Die Bronchialschleimhaut ist rötlich, die Lungengefäße verhalten sich wie links. In einer etwas vergrößerten Hiluslymphdrüse sind kalkharte Einlagerungen.

Halsorgane: Die Tonsillen sind klein, derb, stark durchzogen von weißen Strängen. Der Oesophagus zeigt vereinzelte weißliche Verdickungen der Mukosa. Larynx und Trachealknorpel sind verknöchert. Die Trachealschleimhaut ist weißlich. Die Schilddrüse ist etwas vergrößert, braunrötlich und zeigt einzelne schwer schneidbare, weißgelbliche Knoten mit Kalkeinlagerungen. In der Brustaorta und den großen Halsgefäßen sind nur wenige, plattenförmige, gelbliche Intimaverdickungen. In der Bauchaorta und ganz besonders in den Iliakalgefäßen sind diese beetartigen Erhebungen sehr stark entwickelt.

Die *Milz* ist mittelgroß, ihre Konsistenz ist erhöht. Die Kapsel weist zahlreiche knötchenförmige, derbe weiße Verdickungen auf. Die Schnittfläche zeigt blutreiches dunkelbraunrotes, stellenweise bläulich aussehendes Gewebe. Die Follikelzeichnung ist unscharf. Dagegen sind die Trabekel sehr kräftig entwickelt.

Die *Leber* ist ziemlich klein, sie weist mehrere Zwerchfellfurchen auf. Die Schnittfläche zeigt dunkelbraunrotes Gewebe, die Leberläppchen sind im Zentrum dunkelrot. Der Blutgehalt der Leber ist erhöht. Die Gallenblase ist groß, sie enthält dunkle, fadenziehende Galle, die Schleimhaut ist zart. Die großen Gallenwege sind durchgängig.

Die beiden *Nebennieren* sind klein, ziemlich derb. Die Rindenpartien sind fleckig, von hellgelber, bis dunkelbrauner Pigmentierung. Das Mark ist erweicht.

Die Konsistenz der *Nieren* ist erhöht, die Faserkapsel ist etwas adhärent an den gekörnten Nierenoberflächen. Die Schnittfläche zeigt ein dunkelrotes Gewebe mit weiten Gefäßen. Das Mark und besonders die Rinde sind deutlich verschmälert. Die Schleimhaut der Nierenbecken und der Harnleiter ist zart.

Die *Harnblase* ist klein, ihre Wand ist ziemlich verdickt. Die Mukosa ist stark runzelig, weißgelblich. Die Prostata ist wenig vergrößert, sie weist einzelne Knoten auf. Die Samenblasenwandungen sind leicht verdickt, die Schleimhaut ist weißlich.

Nach Durchtrennung der Tunica dartos und der Tunica vaginalis communis findet sich lateral und oben vom Tumor eine mäßig geblähte Dünndarmschlinge, die dem rechten Samenleiter bis in den Leistenkanal eng anliegt. Dort, wo sich die Wandungen dieser Schlinge berühren, sind sie fest miteinander verwachsen. Ausgedehnte, nur scharf trennbare Adhärenzen bestehen mit der Wand des offen gebliebenen Diverticulum Nuckii. Vorne oben auf dem Tumor liegt der stark abgeplattete rechte Hoden. Medial und etwas hinter dem Testikel liegt der Nebenhoden, er ist ebenfalls stark abgeflacht. Von seinem Schwanzteil zieht der Samenstrang lateral aufwärts zum Annulus inguinalis externus. Hoden und Nebenhoden sowie Samenstrang sind mit dem Tumor nicht verwachsen. Der Tumor liegt an der Dorsalseite des Hodens zwischen dem parietalen Blatt der Tunica vaginalis propria und der Tunica vaginalis communis. Mit ersterer ist er breitflächig verwachsen, mit letzterer nur in einem handtellergroßen Bezirk, rechts lateral, sonst ist er allseits durch eine feste Bindegewebsschicht von der Umgebung getrennt. Dort, wo der Tumor der Tunica vaginalis adhärent ist, läßt sich auch die Tunica dartos nicht ohne scharfe Präparation vom Tumor lösen. Dieser zeigt eine bunte Schnittfläche: aus multiplen bis apfelgroßen Knoten zusammengesetzt, ist die periphere Zone derb und weißlich, die zentralen Partien dagegen zeigen große Zerfallshöhlen mit z. T. hämorrhagisch-bröckeligem, z. T. bräunlich-gallertigem Inhalt. Das Cavum testis zeigt allseits spiegelnde Flächen und weist keinen abnormen Inhalt auf. Die Albuginea ist glatt, weiß, verdickt. Die Schnittfläche des Hodens ist hellbräunlich. Die Samenkanälchen sind nicht ausziehbar.

In der linken Skrotalhälfte liegt der linke Hoden. Er ist sehr klein, stark abgeflacht, gegen den Tumor frei beweglich. Seine Schnittfläche ist hellbräunlich, die Trabekelzeichnung ist noch stärker ausgeprägt wie rechts. Beidseits weisen weder Nebenhoden noch Samenstränge etwas Abnormes auf.

Magen-Darmkanal: Die Magenschleimhaut ist weißgelblich und ziemlich glatt. Der Pylorus ist kräftig entwickelt. Die Duodenalschleimhaut zeigt stellenweise deutliche Gefäßzeichnung. Im übrigen ist hier wie im Dünndarm die Schleimhaut blaß, weißgelblich, ebenso auch in der ca. 15 cm langen, im rechten Bruchsack adhärenten Ileumschlinge. Die Appendix ist schlank und zeigt nur in ihrem mittleren Teil ein Lumen. Im Zökum ist die Schleimhaut braunrötlich, im übrigen Dickdarm mehr graubräunlich. Hier besteht der Inhalt aus dunkelbraunem, dickbreiigem Kot. Das Pankreas ist klein und wenig fettdurchwachsen, die Läppchenzeichnung ist deutlich. Die paraaortalen und inguinalen Lymphdrüsen sind nicht vergrößert, ihre Gewebe sind durchwegs graurötlich.

Der *Schädel* sägt sich mittelhart, die Sinus enthalten geronnenes Blut. Nach Eröffnung der Dura mater fließt ziemlich viel farblose Flüssigkeit ab. Die Pia mater ist überall glatt, spiegelnd. Das *Gehirn* ist sehr schlaff, der Saftgehalt ist erhöht. Die Hirnkammern sind deutlich erweitert und enthalten reichlich farblose Flüssigkeit. Die Schnittflächen durch die großen Marklager, die Stammganglien, den Hirnstamm, Kleinhirn und verlängertes Mark zeigen überall regelrechten Bau. Die basalen Schlagadern sind stellenweise verhärtet, die Intima ist dort gelblich verdickt.

In der *Wirbelsäule* finden sich keine gewebsfremden Einschlüsse.

Histologische Untersuchung

Der *Primärtumor* baut sich aus einem zellreichen faserigen Gewebe auf, in dem meistens große spindelige Zellformen vorherrschen, die sich vorzugsweise in einer gleichartigen Lagerung befinden und sich zu großen Bündeln anordnen. Diese Zellen bilden gleichförmige lange Reihen oder auch solidere Komplexe, die sich hie und da nach der Art der Leiomyome auch etwas durchflechten (Abb. 1). Die einzelnen Tumorzellen erweisen sich als ziemlich große, oft langgezogene Elemente mit chromatinreichen Kernen. Nicht selten treten Elemente auf mit pyknotischen Kernen, auch mit Kernatypien wie Karyorrhexis oder Mehrkernigkeit. Das Protoplasma färbt sich stellenweise sehr stark an.

An einzelnen Orten finden sich im Geschwulstgewebe kleine Nekrosen und Blutungen. Daneben sind Partien mit dichtstehenden Zellen, die sehr faserreich erscheinen. Es läßt sich auch eine Vermehrung an kollagenen Bindegewebsfasern erkennen, so daß öfters eine deutliche Sklerosierung mit Hyalinisierung an umschriebenen Stellen zustande kommt. Es bilden sich dadurch bindegewebsreiche, kern- und ziemlich gefäßarme Inseln in dem Geschwulstgewebe. Der Tumor ist in den Randgebieten an einzelnen Stellen sehr scharf begrenzt, es findet sich hier eine bindegewebsreiche, leicht sklerotische Kapsel, in der wenig Gefäße festzustellen sind. Auf den größeren Uebersichtsschnitten des Präparates läßt sich zeigen, wie die Geschwulst bis in die Scheidenhüllen sich erstreckt, man findet hier noch erhaltene Muskelbündel des Musculus cremaster neben größeren Gefäßen und Nerven. An mehreren Orten ist es aber nicht möglich, eine präzisere Begrenzung zwischen den Scheidenhüllen des Hodens und dem eigentlichen Blastom nachzuweisen. So kommt es vor, daß die beiden Gewebsschichten scheinbar kontinuierlich ineinander übergehen. Gleichartige Zellumwandlungen sind in der Neubildung und auch in der Tunica vaginalis zu finden. Auffallend ist zudem, daß in diesen äußersten Lagen der gewebliche Aufbau des Blastoms ein recht ausgereifter ist. So fehlen hier wesentliche Zell- oder Kernumänderungen. Auch die sonst häufigen Riesenzellbildungen kann man hier nicht feststellen.

Zum Unterschied zeigen nun die zentralen Abschnitte der Geschwulst ein recht polymorphes Bild. Es finden sich hier vor allem Riesenzellen und Stellen mit starker Zellpolymorphie und atypischen Kernteilungen (Abb. 2). Die faserige Gewebsstruktur mit den erwähnten charakteristischen Zellanordnungen fehlt in diesen Abschnitten fast vollkommen. Diese eben beschriebenen primitiven unausgereiften Bezirke wechseln ab mit sklerotischen Herden, die inselartig in dem Geschwulstgewebe eingelagert sind. Gewisse auffallende gewebliche Strukturen finden sich in der näheren Umgebung der Gefäße. Auch hier kommt es zu eigenartigen Formationen in der Anordnung der Zellen, in dem die einzelnen Elemente mehrfach radiär um die Gefäße herum sich einstellen. Fleckweise hat das Geschwulstgewebe nicht Halt

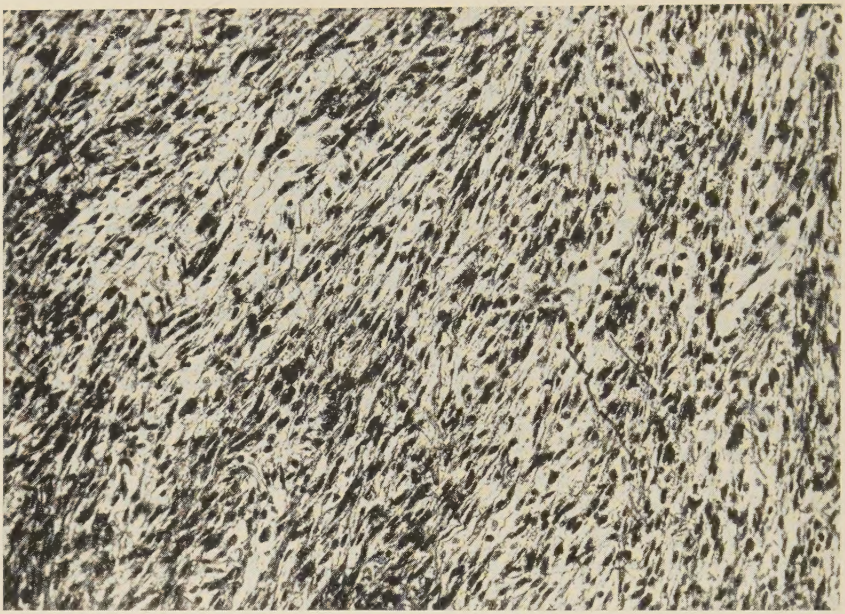

Abb. 1. *Scheidenhüllensarkom des Hodens:* Primärtumor. Partie mit weitgehender Ausreifung und Bildung spindeliger Zellformen, teilweise an Fibrom erinnernd. Schwache Vergrößerung.

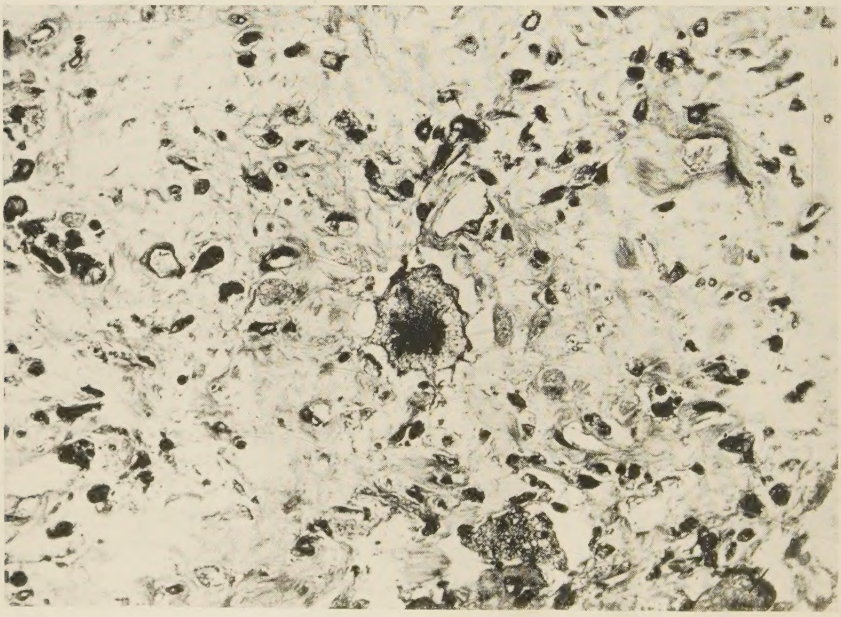

Abb. 2. *Scheidenhüllensarkom des Hodens:* Primärtumor: Partie mit nur geringer Differenzierung, reichliche Riesenzellbildung neben hyalin sklerotischer Umwandlung des Stroma. Schwache Vergrößerung.

gemacht vor der eigentlichen Gefäßwand, sondern es hat die Gefäße infiltrierend durchwachsen. Bei Bindegewebsfärbungen kann man öfters eine Vermehrung der feinen kollagenen Bindegewebsfasern, vor allem in den zellreichen und ausgereifteren Geschwulstpartien, nachweisen.

Gegenüber dem Hoden ist der Tumor scharf abgesetzt, der erstere ist unabhängig von dem Blastom und erweist sich auch als frei von einer Infiltration. Das Hodengewebe ist allgemein stark atrophisch. Eine Spermiogenese läßt sich nur ganz vereinzelt eben noch erkennen. Reife Spermien werden jedoch keine gebildet, auch die Ausführungsgänge sind leer. Zum größten Teil sind die Hodenkanälchen kernarm, mit verdickter Grundmembran. Die Sertolizellen sind erhalten, das Zwischengewebe ist vielfach sklerosiert und zeigt nur kleine Lagen von Leydigschen Zellformen. Das Rete testis ist stark verzweigt, das Epithel ist mehrfach etwas abgeflacht und überall ganz ruhig.

Lungenmetastasen: Die in der Lunge eingelagerten Geschwulstknoten lassen den gleichen Aufbau mit den nämlichen Zelltypen erkennen, wie sie der Primärtumor aufgewiesen hat. Auch hier sind ausgereiftere Geschwulstpartien mit gleichmäßigen spindeligen Zellformen vorhanden neben primitiven, sehr wenig differenzierten Bezirken, die den Bau eines polymorphzelligen Sarkoms zeigen. Keloidartige fibröse und hyaline Inseln in den Metastasen sind gleichfalls vorhanden. Die Geschwulstknoten setzen sich vorzugsweise ziemlich scharf ab gegenüber dem Lungengewebe, ohne stark infiltrierend in die Umgebung weiter zu dringen (Abb. 3). Als Reaktion zeigt das umliegende Lungengewebe eine pneumonische Infiltration bei starkem Desquamativkatarrh, mit reichlichen leukozytären Infiltraten und auch Fibrinabscheidungen. Die Blastomzellen ordnen sich mehrfach in charakteristischer Weise unmittelbar um größere Gefäßstämme herum an. An einer Stelle kann der Einbruch in einen Bronchus hinein nachgewiesen werden.

Hie und da sind in den Metastasen im Lungengewebe Zellbildungen vorhanden, die abweichen von den Formen, wie sie sich vorwiegend im Primärtumor finden. Es kommt hier bei ziemlichem Zellreichtum zu einer auffallend starken Durchflechtung der einzelnen Elemente, wobei man dichtere und zellärmere Zellbündel feststellen kann. Darunter finden sich Formen, die sich bei starker Vergrößerung als außerordentlich fein ausgezogen erweisen. Sie sind schmal und langgestreckt. Die Kerne scheinen meist zentral gestellt. Derartige Elemente haben die Tendenz, sich miteinander synzytial zu verbinden. Vereinzelt kann man auch Verzweigungen derartiger Fasern feststellen. Bei starker Vergrößerung erkennt man hier, wie sich verschieden lange Faserzüge ausbilden. Bei genauer Kontrolle und unter Zuhilfenahme spezieller Färbungen, wie z. B. der Massonschen Trichromfärbung, ist auch ein verschiedenartiges färberisches Verhalten zu erkennen. Stellenweise erweisen sich die Fasern als hellrötlich und als eosinophil, andere, insbesondere die langausgezogenen Ausläufer, und solche, die feine Sprossen zeigen, färben

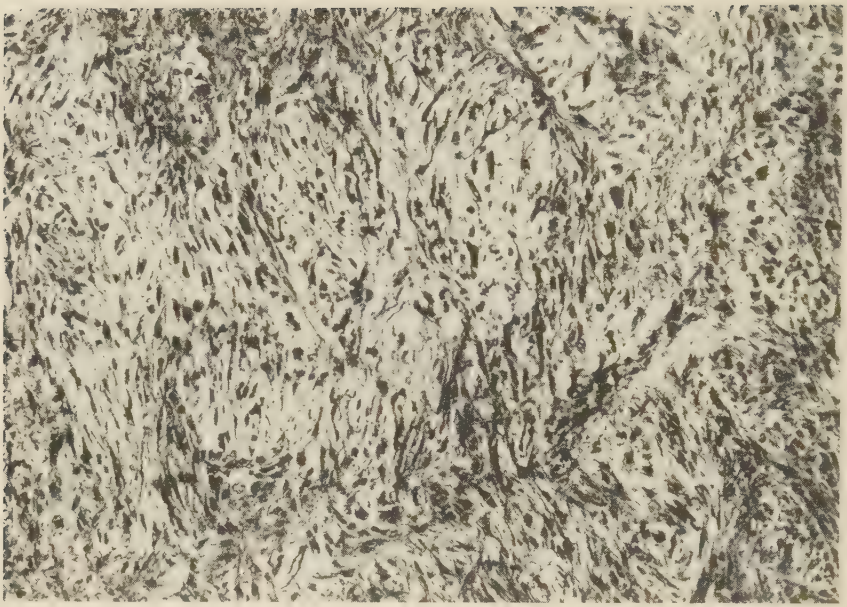

Abb. 3. *Scheidenhüllensarkom des Hodens:* Lungenmetastase: Starke Durchflechtung der einzelnen Faserzüge mit neurinomartiger Anordnung, teilweise Bildung feiner Fibrillen. Schwache Vergrößerung.



Abb. 4. *Scheidenhüllensarkom des Hodens:* Lungenmetastase: Myoblasten und Myofibrillenbildung (Detail aus zentralen Abschnitten der Abb. 3). Starke Vergrößerung.

sich nicht mehr in dieser Weise. Das Protoplasma ist hier mehr blaßrötlich. Gleichförmig ist jedoch die schon erwähnte zentrale Lagerung der Kerne in diesen Zellen. Derartige Bildungen, die man als ziemlich ausgereifte Elemente der glatten Muskulatur bezeichnen muß, liegen neben kollagenen Bindegewebsfasern (Abb. 4). Der bindegewebige Anteil bleibt jedoch überall in stärkerer Entwicklung und er überwiegt das muskuläre Gewebe, gewisse Teile zeigen auch hier fibröse Umwandlungen und Sklerosierungen.

Die pathologisch-anatomische Diagnose lautet:

Kopfgroßes Fibro-Leio-Myo-Sarkom der Scheidenhüllen des rechten Hodens mit starker Abplattung und Verdrängung des Testikels. Starke Ulzeration der Skrotalhaut bei Dekubitalulzera. Senile Atrophie beider, besonders des linken Hodens. Multiple größere und kleinere, ziemlich harte Metastasen in beiden Lungen. Starkes Lungenemphysem bei brauner Stauungsinduration und leichtem terminalem Lungenödem. Bronchiektasenbildungen im Bereich des linken Unterlappens im Gebiet von ausgedehnten Verwachsungen mit chronisch-karnifizierender Pneumonie in Umgebung der Bronchiektasien. Starke Erschlaffung des rechten Herzens. Braune Atrophie und leichte Verfettung des Myokards. Koronarsklerose. Geringe Stauungsinduration der Nieren bei Arteriosklerose. Stauungsmilz. Leichte Perisplenitis und Hämosiderose des Milzparenchyms. Braune Atrophie der Leber bei Zeichen chronischer Stauung. Raumfurchen der Leber. Vereinzelte Kropfknoten der wenig vergrößerten Schilddrüse. Beidseitiger Leistenbruch mit Verlagerung der Dünndarmschlingen in den rechten Bruchsack. Vereinzelte Adenomknoten der Prostata. Chronisch-schrumpfende Zystitis. Pachydermien der Speiseröhre. Verknöcherung der Trachealknorpel. Chronische Tonsillitis. Kalkherd in rechter Hiluslymphdrüse. Nach unten zunehmende Atherosklerose, besonders der Extremitätengefäße. Sklerose der basalen Hirngefäße. Hydrocephalus externus und leichter internus. Obliteration der Appendix. Alte Fraktur der 7. und 8. Rippe. Fleckige Entfettung der Nebennierenrinde. Senilität.

Es sind im Folgenden 48 in der Weltliteratur beschriebene *Blastome der Scheidenhüllen des Hodens und des Samenstranges* zusammengestellt worden, geordnet nach den verschiedenen Geschwulstformen.

1. Sarkome höherer Gewebsreife

a) Fibrosarkome: Grote, Alombert, Donati, Sordina, Mettenleitner, Chvalla, Louvet.

b) Fibro-Myxo-Sarkome: Baiocchi, Mackenzie.

c) Fibro-Lipo-Sarkome: Kelley.

d) Myxo-Sarkome: Duplouy, Schnyder, Walsham, Collins, Mazet.

e) Myxo-Chondro-Sarkome: Herfarth, Pepper.

f) Lipoma sarcomatosum ossificans: Goldhan.

g) Fibroma sarcomatos. ossificans: Funk, Maglard.

h) Lymphosarkom: Slotkin.

i) Rhabdomyo-Sarkom: Hirsch.

k) Sarkomatös degeneriertes Fibrom: Karewski.

l) Primäre Sarkome ohne nähere histologische Definition: Lejars, Lamarque, Celso, Fresnais.

2. Sarkome niederer Gewebsreife

a) Rundzellensarkome: Walsham, Bellamy.

b) Spindelzellensarkome: (2 kleinzellige): Richter, (3 kleinzellige): Miyata, (großzelliges): Le Noir, (mit Riesenzellen): Fischer-Wolters, Günther, (mit angioplastischer Tendenz): Deroyer, (mit zahlreichen Knochenmarkszellen): Morestin, Morellin, Hilton, (mit myxomatöser Erweichung): Reverdin.

c) Gemischtzellige Sarkome: (Rundzellen und Spindelzellen): Bayer I, (Rundzellen, Spindelzellen und Riesenzellen): Bayer II, (Rundzellen und Spindelzellen): Cripps, (Rundzellen, Spindelzellen und Riesenzellen): Ehrendorfer, (polymorphzelliges mit Riesenzellen): Helmbold, (polymorphzelliges): Karo.

Rubaschow versucht, die Geschwülste des Samenstranges und die der Scheidenhüllen des Hodens voneinander zu trennen. Er gibt aber zu, daß die Einteilung der in der Literatur aufgeführten Fälle in

A. Samenstranggeschwülste,

B. Hodenhüllengeschwülste

infolge der unzureichenden Angaben der Autoren auf große Schwierigkeiten stößt. Oft ist es unmöglich zu entscheiden, woher der Tumor seinen Ausgang genommen hat, besonders dann, wenn er seine Umgebung weitgehend infiltrativ durchwachsen hat. Es sollen deshalb die Scheidenhüllen- und Samenstrangsarkome in den folgenden allgemeinen Ausführungen zusammengefaßt werden.

Alter des Trägers. Die erwähnten Tumoren kommen in jedem Alter vor. *Cripps* beschreibt ein Sarkom bei einem 5 Monate alten Kind, *Funk* bei einem 76jährigen Manne. Entgegen den Angaben von *Mazet* treten die Sarkome am häufigsten im besten Mannesalter in Erscheinung. 17 Fälle finden sich im 20. bis 55. Altersjahr.

Größe der Geschwulst. Die Mehrzahl der beschriebenen Sarkome war apfel- oder faustgroß, einzelne waren bis zu Mannskopfgröße herangewachsen. *Karewskis* sarkomatös degeneriertes Fibrom erreichte das Gewicht von 8,9 kg.

Gestalt. Meist sind es rundliche oder birnförmige Tumoren. In einigen Fällen hatten sie die Form einer Sanduhr, wobei der eine angeschwollene Pol jeweils im Hodensack, der andere im Leistenkanal lag.

Oberfläche. Sie ist selten glatt und wird fast immer als unregelmäßig, grobhöckerig beschrieben.

Konsistenz. Hier bestehen weitgehende Unterschiede: es kommen derbe, knorpel- bis knochenharte Tumoren vor, andere dagegen sind weich, zeigen sogar Fluktuation infolge Erweichungen und Verflüssigungen. In den meisten Fällen wechselt die Konsistenz innerhalb ein- und derselben Geschwulst: es finden sich harte Teile neben weichen Stellen.

Schnittfläche. Je nach der geweblichen Zusammensetzung kommen weißglänzende, von Faserzügen durchsetzte Partien vor, daneben sind grauweiße, perlmutterartig glänzende, homogene oder granulierte bis höckerige Bezirke vorhanden. Durch regressive Metamorphosen wird das Bild oft sehr bunt: es finden sich dann ausgedehnte Höhlenbildungen, die z. T. mit bräunlich gallertigen Massen, z. T. mit dickflüssigem Blut erfüllt sind. Bei vielen Sarkomen wird auf die reichlich vorhandenen, deutlich erweiterten Blutgefäße hingewiesen.

Ausgangsort, Aetiologie und Wachstum. Die Sarkome werden von dem Bindegewebe des Samenstranges oder den Scheidenhäuten des Hodens und des Samenstranges abgeleitet. Prädilektionsstelle scheint der Anfang des Samenstranges, dicht oberhalb des Nebenhodenschwanzes zu sein. Es liegt dann nahe, die Entstehung dieser Sarkome auf embryonale Gewebsabsprengungen nach der *Cohnheim-Ribbertschen* Theorie zurückzuführen. So findet *Funk* für die Knochenbildung in dem von ihm beschriebenen Fall von Fibroma sarcomatosum ossificans folgende Erklärung: In den ersten Monaten des Fötallebens, wo noch der Hoden neben der Wirbelsäule liegt, hat sich Gewebe mit der prospektiven Bedeutung und Potenz der Knochenbildung jenem Gewebe angeschlossen, das mit dem deszendierenden Testikel in das Skrotum hinunter gelangt ist.

Walsham ist der Ansicht, daß das von ihm beschriebene Rundzellensarkom aus dem Wolffschen Körper entstanden sei. Dafür spreche der tubuläre Bau und die Lage der Neubildung, die mit dem Globus minor der Epididymis in inniger Beziehung stand. Er gibt damit Anlaß, folgende Aetiologie zur Diskussion zu stellen: Im Bereiche des Hodens und Nebenhodens bilden sich Urnierenkanälchen um und zurück. Ferner finden solche regressiven Vorgänge am Wolffschen und Müllerschen Gange und an der Peritonealausstülpung entlang dem Samenstrange statt. Differenziertes Gewebe wird umgebaut. Dabei können Zellen (z. B. Bindegewebszellen) auf dem Wege der Entdifferenzierung wiederum große Wachstumspotenz erhalten (z. B. mesenchymale). Es ist wahrscheinlich, daß solches Gewebe inmitten ungeordneten Ab- und Umbaues sarkomatös zu wuchern beginnen kann. Bei diesem Deutungsversuch ist auffallend, daß aus dem Wolffschen Körper mesenchymale Blastome entstehen sollen. Die bekannten tubulären Geschwülste aus diesem Keimlager sind jedoch sicher epithelialer Natur. Es scheint deshalb unwahrscheinlich, ein typisches Rundzellensarkom von tubulären Bildungen ableiten zu wollen.

Neben der Annahme der Keimversprengung von *Cohnheim-Ribbert*, der Sarkomentwicklung aus unverbraucht liegen gebliebenem oder fehlerhaft differenziertem Gewebe von *Borst*, wird noch eine Sarkomentwicklung vermutet aus *weniger differenzierten Proliferationszonen.* Dafür kann das Entstehen sarkomatöser Partien in Lipomen, Fibromen und in Mischgeschwülsten angeführt werden.

Im Falle von *Grote* bestand 6–8 Jahre ein erbsengroßer Knoten, bei *Maglard* war der Tumor 14 Jahre stationär, bei *Alombert-Goget* setzte rascheres Wachstum sogar erst nach 29 Jahren ein. In allen diesen Fällen ist es in einer anfänglich gutartigen Geschwulst plötzlich zu maligner Entartung gekommen. Besonders deutlich ist diese Erscheinung bei den sarkomatös entarteten Mischgeschwülsten. Viele Jahre hindurch besteht langsames Wachstum, plötzlich setzt eine auffallend rasche Größenzunahme ein (*Karewski* und *Deutsch*). Wie rasch die unreifen Sarkome wachsen können, demonstriert das Spindelzellensarkom bei *Fischer-Wolters*, das nach 5 Wochen Mannskopfgröße erreichte.

Beziehungen zu den Nachbarorganen und -Geweben. Kleinknotig umschriebene Sarkome bleiben ausschließlich auf den Samenstrang oder auf dessen Hüllen und die Scheiden des Hodens beschränkt. Werden sie größer, so umwachsen sie Hoden, Nebenhoden und Samenstrang, sie breiten sich am Samenstrang entlang aus, bis in den Leistenkanal, und können sogar ins Becken übergreifen. Eine Infiltration des Hodens findet sich nur beim Lymphosarkom von *Slotkin*. In mehreren Fällen wird der Hoden abgeplattet und atrophisch. Der Nebenhoden scheint meist vom Tumor verschont. Nur *Helmbold*, *Walsham*, *Hirsch* und *Louvet* beschreiben Fälle mit Einbruch des Tumors und z. T. diffuser Durchsetzung des Nebenhodens. In dem rezidivierenden Tumor von *Reverdin* waren Hoden und Nebenhoden nicht mehr zu erkennen. Häufig bestehen Verwachsungen mit dem Samenstrang. Kommt es zur Infiltration des letzteren, so kann es zur totalen Zerstörung des Vas deferens kommen, so daß dasselbe selbst mikroskopisch nicht mehr nachweisbar ist.

In keinem einzigen Fall wurde die Skrotalhaut infiltriert. Nur das Spindelzellensarkom von *Günther* setzte Metastasen in die Tunica dartos.

Bei Dekubitalulzera entstehen entzündliche Verwachsungen (*Lejars* und eigener Fall).

Die Sarkome treten meist unilokulär auf. Multilokulär in Form von zwei Knoten fanden sie sich nur bei *Chvalla*, *Richter*, *Schnyder*. Diese Neubildungen sind immer einseitig, sie finden sich in den referierten Fällen doppelt so häufig links wie rechts. Ob die links sich häufiger findenden Varikozelen auf diese Verteilung ätiologischen Einfluß haben, bleibt nach wie vor sehr fraglich.

Trauma und Sarkom. Miyata gibt an, daß bei 50% der malignen Scheidenhüllentumoren ein Trauma vorausging. Wir fanden nur in 8 Fällen ein einmaliges und eindeutiges Trauma. Dabei betrug das freie Intervall bei *Mettenleitner* 10, bei *Goldhan* sogar 30 Jahre, so daß wenigstens bei diesen zwei Geschwülsten die traumatische Genese sehr fragwürdig bleiben muß. Nach *Völker* und *Boeminghaus* kommen für die Entwicklung der Sarkome auch geringfügige, langdauernde traumatische Insulte in Frage. Wechselnde Fülle von Hydrozelen und Hernien könnten durch Zug- und Druckwirkung die

Bildung eines Blastoms verursachen. Es fanden sich in der Literatur aber nur zweimal eine Hernie und zweimal eine Hydrozele neben dem Sarkom, so daß wir jeder Art von Trauma nur die Bedeutung eines auslösenden Faktors einräumen können.

Metastasen und Rezidive. Die inguinalen Lymphdrüsen wurden nie verändert gefunden. Der Lymphstrom verläuft entlang dem Samenstrang zu den hypogastrischen und paraaortalen Lymphdrüsen. Wir wissen, daß die Sarkome mit Vorliebe auf dem Blutweg metastasieren. Nur in 4 Fällen sind Metastasen beschrieben worden, bei *Funk* und *Günther* fanden sich Lungenmetastasen, bei *Helmbold* waren Knoten in den Bauchdecken und der Magengegend, bei *Reverdin* sind sie nur beiläufig erwähnt, ohne genauere Organbezeichnung. Wir dürfen daher annehmen, daß diese Sarkome selten und wohl meist erst spät Metastasen bilden.

Rezidive traten auf in den Fällen von *Schnyder*, *Goldhan*, *Helmbold*, *Günther*, *Reverdin* und *Lejars*, bei dem letztgenannten Autor erreichte es nach 20 Tagen Kindskopfgröße.

Symptome. Der Beginn ist meist unmerklich, erst dann, wenn die Neubildung etwa Haselnußgröße erreicht hat, fühlt der Träger zufällig diesen Knoten oder spürt die kleine Schwellung. Gewöhnlich wird anfänglich ein solcher Knoten für eine Hernie gehalten. Auch während des weiteren Wachstums bleibt die Geschwulst vollkommen schmerzlos und erst, wenn sie beträchtlichen Umfang oder hohes Gewicht erreicht, wird sie dem Patienten lästig infolge Behinderung des Gehens durch ziehende Schmerzen. Das Allgemeinbefinden wird meist wenig beeinträchtigt. Eine Anämie ist nie erwähnt worden.

Diagnose und Differentialdiagnose. Ein derber, undurchsichtiger und grobhöckeriger, irreponibler, rasch wachsender Tumor neben dem Hoden sollte immer den Verdacht auf ein Sarkom der Hodenhüllen oder des Samenstranges hervorrufen. Differentialdiagnostisch muß in Erwägung gezogen werden: eigentliche Tumoren des Hodens, Hernie, Hydrozele, Hämatozele, Spermatozele, Samenstrangzysten, Granulome wie Syphilis, Tuberkulose, Gonorrhoe.

Besprechung und Zusammenfassung des histologischen Befundes der eigenen Beobachtung. Die Untersuchung ergibt, daß es sich um eine mesenchymale Tumorform handelt, bei der ausgereiftere und weniger weitgehend differenzierte, d. h. primitivere Geschwulstformationen unterschieden werden können. Am auffallendsten und in der Deutung auch am einfachsten sind in der Primärgeschwulst die spindeligen, gleichmäßig fein ausgezogenen, miteinander sich leicht verflechtenden Zellbündel, die die Diagnose eines Spindelzellensarkomes ohne weiteres nahelegen. Die primitiven, unregelmäßig gebauten Gewebspartien, solche mit gehäuften Riesenzellen und starker Polymorphie der Zellen führen zur Annahme eines polymorphen Sarkomes, wobei aber derartige Herde gewissermaßen auch als Wachstumszentren oder

als Anaplasien des ausgereifteren, spindelzelligen Tumors aufgefaßt werden können.

Schon schwieriger in der Beurteilung sind die faserreichen, fibrösen bis leicht keloidartigen, bindegewebigen Bezirke. Die Deutung und Entscheidung, ob es sich dabei um Wachstums- oder Reaktionsformen der Geschwulst, d. h. um eine besondere Differenzierung handelt oder aber um eine Metaplasie, bleibt unsicher. In dem einen Fall wären es regressive Umwandlungen des Blastoms, in dem andern Fall hätten wir anzunehmen, daß – gleich wie bei den sog. Mischgeschwülsten der Speicheldrüsen – mehrere mesenchymale Gewebe nebeneinander zur Ausbildung gelangt sind. Es besteht tatsächlich eine gewisse Diskrepanz beim Vergleich der polymorphzelligen Partien des Tumors mit den kernarmen, fibrösen Abschnitten in den histologischen Präparaten des eigenen Falles.

Die Metastasen in den Lungen zeigen, daß hier noch eine weitere Differenzierung in dem Blastom in Erscheinung tritt: es ist die Bildung von glatten Muskelfasern. Auch hier handelt es sich um Zellen, die mehrfach weitgehend ausgereift sind, so daß stellenweise von einem organoiden Bau gesprochen werden kann. Bei der differentialdiagnostischen Beurteilung muß hier erwogen werden, ob es sich um ein Sarkom von spindelzelligem Typus mit Entdifferenzierungen, Anaplasien und Metaplasien handelt oder aber ob eine mesenchymale Mischgeschwulst vorliegt, bei der primär verschiedene Gewebsformationen auftreten und bei der auch glatte Muskelfasern gebildet werden. Zur Entscheidung dieser letzteren Frage müssen die verschiedenen pathologisch-anatomischen Ergebnisse verglichen und gegeneinander abgewogen werden. Mehrfache zellige und gewebliche Erscheinungen sind in der eigenen Beobachtung auffallend. Einmal ist eigenartig, daß in der Geschwulst neben der erwähnten Polymorphie mit Riesenzellbildungen vollkommen gutartig erscheinende, fibröse, keloidartige Herde auftreten neben Zellbildungen, die man als Myoblasten bezeichnen muß. Eine Geschwulst, bei der Entdifferenzierungen mit Nekrosen, Riesenzellbildungen usw. in Erscheinung treten, zeigt nie das Merkmal einer Prosoplasie derartig, daß gewissermaßen eine Weiterdifferenzierung und Ausreifung eintritt. Es kommt nur zu einem unausgereiften, wenig differenzierten Gewebe mit primitiven Zellformen, nicht aber zu einem Fortschritt und Aufbau mit der Entwicklung von ausgereifteren Gewebsformationen. Aus diesem Grunde möchten wir hier annehmen, daß eine Mischgeschwulst mesenchymaler Herkunft vorliegt, bei der es zur Differenzierung verschiedener bindegewebiger Elemente und Gewebe gekommen ist.

Die Sektion, auch das histologische Präparat, haben außerdem ergeben, daß man diesen Tumor nicht vom Testis – bei dem Mischgeschwülste gut bekannt sind – ableiten kann. Schon bei der Autopsie konnte man den Hoden leicht von dem ganzen Tumor trennen, folglich fällt hier die große Gruppe der eigentlichen Hodenblastome außer Betracht. Es ist also das Blastom von

den Scheidenhüllen, möglicherweise auch vom Samenstrang abzuleiten. Differentialdiagnostisch sind hier auch noch Geschwülste in Erwägung zu ziehen, die vom Nervengewebe ihren Ursprung nehmen. Es könnten gewisse gewebliche Strukturen, die sich in den histologischen Präparaten finden, als für Neurinome charakteristisch angesehen werden. Auch die schon mehrfach erwähnten fibrösen Abschnitte, die Nekrosen usw., würden nicht gegen einen Nerventumor sprechen. Das Vorliegen eines Neurinoms muß hier jedoch abgelehnt werden, da einesteils – bei der doch recht ausgesprochenen Ausreifung des Geschwulstgewebes – typische und für Nervengeschwülste charakteristische Zellstrukturen, wie eigentliche Rosetten- und Pallisadenbildungen oder bandartige Anordnungen fehlen und anderenteils, da das Auftreten von Myoblasten gegen das Vorliegen einer Nervengeschwulst spricht.

Die Möglichkeit, daß ein derartiges Blastom von der Haut ausgegangen ist, muß ebenfalls in Erwägung gezogen werden. Es scheint das jedoch unwahrscheinlich, da in der eigenen Beobachtung nur an einer einzelnen Stelle eine Verbindung zwischen Tumor und der Haut nachgewiesen werden konnte. Das Auftreten sehr großer, mehrfach auch metastasierender Sarkome im Bereich des äußeren männlichen Genitale und des Leistenkanales scheint charakteristisch für die Hüllen des Hodens und des Samenstranges. Es ist also höchstens eine sekundäre Infiltration der Haut anzunehmen.

Weshalb gerade an den eben erwähnten Stellen derartige Geschwülste auftreten und auch zu so umfangreichen Knoten auszuwachsen vermögen, läßt sich nur schwer entscheiden. Man muß hier wohl den komplizierten Entwicklungsvorgang des männlichen Genitale in Betracht ziehen. So ist es gut vorstellbar, daß beim Deszensus und bei der gleichzeitig einhergehenden Verlagerung der einzelnen Hüllen des Testikels gewisse Versprengungen oder auch Verlagerungen von Gewebskeimen auftreten, die dann später Anlaß für die Bildung eines Blastomes geben können.

Zusammenfassung

Bei einem 77jährigen Mann findet sich im Bereich der rechten Skrotalhälfte ein mannskopfgroßer, derber Tumor, der sich von den Scheidenhüllen des Hodens gebildet hat.

Der Testikel war durch das Blastom verdrängt worden, stand aber mit der Neubildung in keiner Beziehung. Eine Entstehung aus der Skrotalhaut konnte gleichfalls abgelehnt werden.

In den zentralen Abschnitten erweist sich der Tumor als erweicht, in den äußeren Lagen ist das Gewebe oft ziemlich faserreich, derb und vermehrt durchblutet. Die Geschwulst hat zu Metastasen in beiden Lungen geführt.

Histologisch handelt es sich um eine mesenchymale Bildung, bei der spindelzellige, polymorphzellige, hyalinsklerotische Formationen neben myoblastischen Zellwucherungen unterschieden werden konnten. Das Tumorgewebe zeigt eine gewisse Neigung zum Einbruch in Gefäße.

Es scheint, daß bei diesen mesenchymalen Geschwülsten der Scheidenhüllen oder des Samenstranges Tumoren auftreten können, die als Mischgeschwülste zu bezeichnen sind. Da ein Zusammenhang mit den eigentlichen Teratomen des Hodens hier nicht vorliegt, ist es naheliegend, die Möglichkeit von Keimversprengungen, bei der komplizierten Entwicklung des männlichen Genitale und beim Deszensus, in Betracht zu ziehen.

Größere zusammenfassende Arbeiten finden sich bei: *Kloßner, A.:* Arbeiten aus dem Pathologischen Institut der Universität Helsingfors. **10,** 27. – *Oberndorfer:* Henke-Lubarsch: Handbuch der speziellen patholog. Anatomie **6** 3, 813 (1931). – *Allombert-Goget:* zit. bei Deroyer. – *Ancelcowic, V.:* Urologie **7,** 41 (1935). – *Baiocchi:* Ann. ital. Chir., Jg. 4, 1049; Ref. Z. ur. Chir. **20,** 166 (1926). – *Bayer:* Beitr. klin. Chir. **1913,** 2, 82. – *Bellamy:* Lancet **1,** 392 (1882). – *Borst:* Lehrbuch pathol. Anatomie von L. Aschoff, **1,** 745, Jena 1928. – *Brandt, G.* und *J. Lechner:* Z. ur. Chir. **39,** 1 2, 1 (1934). – *Braus, H.:* Anatomie des Menschen **2,** 430 (1924). – *Celso:* Gazz. Osp. **58** (1910); ref. Z. Ur. **57** (1911). – *Chwalla:* Z. ur. Chir. **23,** 419 (1927). – *Collins, A.* und *G. Berdez:* J. Ur. (Am.) **34,** 85 (1935). – *Cripps:* zit. bei Macet. – *Deroyer, A.:* Thèse de Paris 1897. – *Deutsch, J.:* Z. Ur., ref. **43,** 91 (1935). – *Donati, D.:* Arch. ital. Ur. **11,** 473 (1934). – *Duplouy:* zit. bei Deroyer. – *Ehrendorfer:* zit bei Goldhan. – *Fischer, W.* und *G. Wolters:* Z. Krebsforsch. **21,** 2, 44 (1923). – *Fresnais, J.* und *A. Mouchet:* Z. Ur. **41,** 159. – *Funk, W.:* Inaug. Diss. Hamburg, 1901. – *Goldhan, C.:* Inaug. Diss. Leipzig, 1910. – *Grote, H.:* Inaug. Diss. Göttingen, 1908. – *Günther, H.:* Virchows Arch. **253,** 3, 679 (1924). – *Helmbold, H.:* Z. Krebsforsch. **48,** 384 (1939). – *Herfarth, W.:* Inaug. Diss. Marburg, 1891. – *Hilton:* Canstatts Jber. **4,** 219 (1891). – *Hirsch, E.:* Amer. J. Canc. **20,** 398 (1934). – *Karewski:* Arch. klin. Chir. **49,** 688 (1895). – *Karo, W.:* Münch. med. Wschr. **9,** 374 (1929). – *Kaufmann:* Spezielle patholog. Anatomie, Leipzig 1940. – *Kelley:* Surg. etc. **36,** 795 (1923). – *Kirch, E.:* Beitr. path. Anat. **87,** 331 (1931). – *Kocher:* Dtsch. Chir. **50b,** 183 (1912). – *Lamarque:* Virchows Jber. **2,** 346 (1888). – *Lejars, F.:* Bull. Soc. anat. Par.**1884,** 343. – *Le Noir:* Bull. Soc. anat. Par. **62,** 130 (1887). – *Louvet:* Bull. Soc. anat. Par. **1895,** 501. – *Mackenzie, D.:* Brit. J. Ur. **4,** 307 (1932). – *Maglard:* Zbl. Krkh. Harnorg. **7,** 297 (1896). – *Mazet, W.:* Inaug. Diss. Heidelberg, 1934. – *Mettenleiter, M.:* Dtsch. Z. Chir. **176,** 402 (1922). – *Miyata, T.:* Arch. klin. Chir. **101,** 426 (1933). – *Morellin, C.:* Trans. path. Soc. London **37,** 341 (1886). – *Morestin, H.:* Bull. Soc. anat. Par. **76,** 253 (1887). – *Naegeli, Th.:* Virchows Arch. **208,** 364 (1912). – *Molte, L.:* Inaug. Diss. Münster i. W., 1936. – *Patel* et *Chalier:* Rev. Chir. (Fr.) **39,40** (1909). – *Pelz, S.:* Med. Klin. **6,** 187 (1936). – *Pepper, A.:* Trans. path. Soc. London, **31,** 299 (1885). – *Reverdin:* zit. bei Goldhan. – *Richter, F.:* Inaug. Diss. München, 1902. – *Rubaschow, S.:* Arch. Chir. **141,** 1 (1926). – *Scheftel:* Z. ur. Chir. **41,** 422 (1936). – *Schmidt, M.:* Z. Krebsforsch. **47,** 2, 91 (1938). – *Schnyder:* zit. bei Kocher. – *Slotkin, G.:* Ur. Rev. (Am.) **40,** 311 (1936). – *Sordina, T.:* Z. Ur. **41,** 159 (1934) (Referat). – *Starlinger, F.:* Dtsch. Z. Chir. **4/6,** 408 (1928). – *Thompson, G.* und *F. Pilcher:* J. Ur. (Am.) **34,** 714 (1935). – *Vitiello, M.:* Z. Krebsforsch. **41,** 38 (1935) (Referat). – *Voelker, F.* und *Boeminghaus H.:* Klinik d. bösart. Geschwülste von Zweifel-Peyer, **2,** 559, Leipzig 1925. – *Walsham, W.:* Lancet **1,** 647 (1880); Trans. path. Soc. London **36,** 297 (1885).